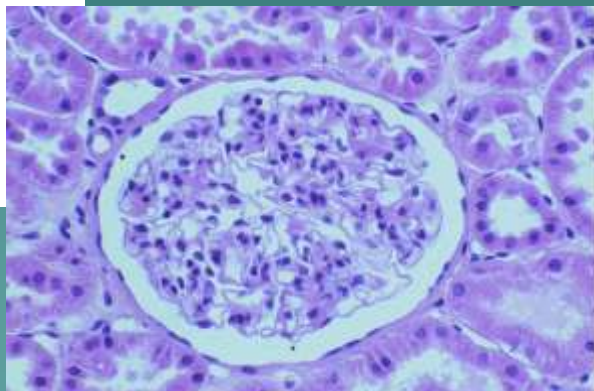
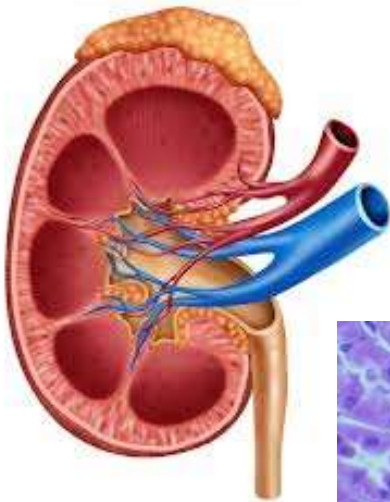

# Patologie močopohlavního ústrojí

MUDr. Šárka Frühaufová  
Ústav patologie FNKV a 3. lékařské  
fakulty UK



## Močové ústrojí

- ◆ Udržení stálosti našeho vnitřního prostředí (extracelulární tek.) – objem, koncentrace rozpuštěných látek, pH, odstranění dusíkatých zplodin, léčiv, toxických látek
- ◆ Produkce reninu, erythropoetinu, přeměna vit.D
- ◆ Polyurie (nad 3l), oligurie (pod 500ml), anurie (pod 100ml), dysurie, polakisurie, nykturie, hematurie, proteinurie (nad 150mg), leukocyturie
- ◆ Insuficience ledvin
  - Akutní: oligurie až anurie, hromadění dusíkatých látek v krvi (azotemie), otok plic, oběhové selhání, hyperkalémie, příčiny (šok, glomerulonefritidy, otravy, pyelonefritidy)

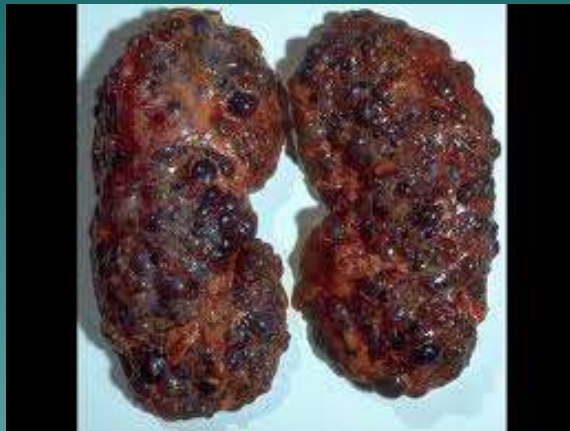– Chronická: mírný až střední stupeň nebo se může jednat o nevratné renální selhání, které se projevuje urémií (kombinace klinických a laboratorních znaků u pacienta se selháním ledvin – v laboratoři azotémie, minerálová dysbalance, anémie, klinicky otok plic a moku, gastroenteritida, pablánová kolitida, fibrinózní perikarditida, kostní změny, nechutenství, zvracení, bledost)

- ◆ Nefrotický sy
  - Těžká proteinurie, hypalbuminemie, otoky, hyperlipidémie, lipidurie
  - Etio: glomerulonefritidy, DM, amyloidóza
- ◆ Nefritický sy
  - Hematurie, oligurie, hypertenze, otoky
  - Vzniká akutně (poststreptokoková glomerulonefritida)

## ◆ Onemocnění ledvin

### – Glomerulonefritidy

- ◆ Nehnisavé záněty glomerulů, jejichž příčinou je patologická imunita (imunitní komplexy, autoprotilátky) X DM, hypertenze
- ◆ Poškození bazální membrány glomerulu se zvýšením její propustnosti, fibróza až zánik glomerulů, atrofie ledvin
- ◆ Akutní: postinfekční glomerulonefritis (imunokomplexy při streptokokových infekcích), rychle progredující glomerulonefritis (srpkovitá, autoprotilátky proti bazální membráně)
- ◆ Chronické: svráštělé ledviny konečného stádia, hypertenze, dušnost, otoky, anémie

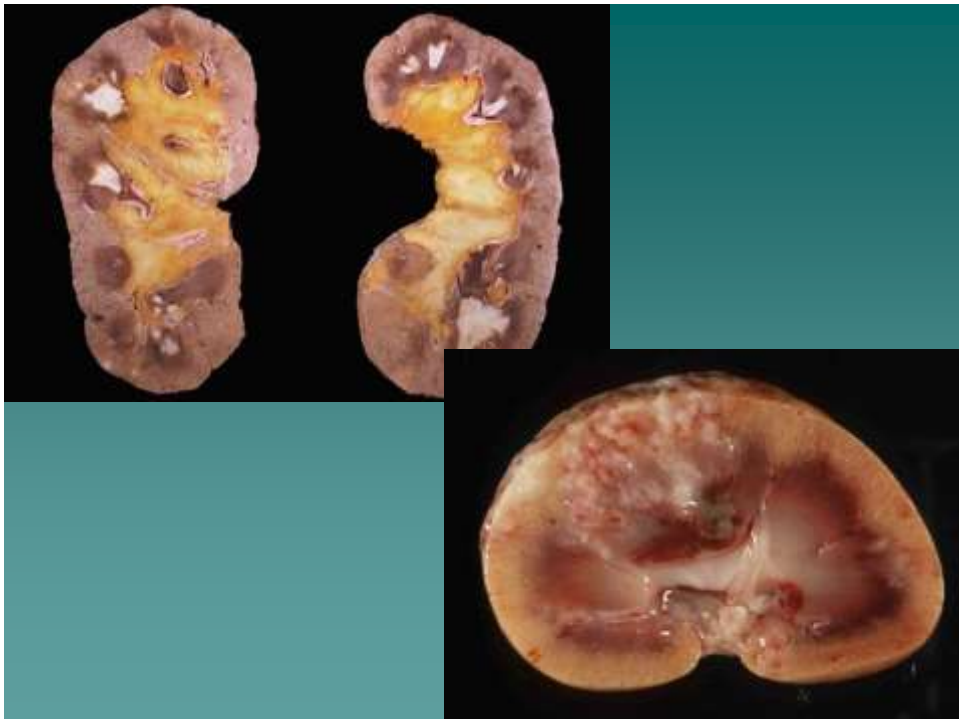


– **Analgetická nefropatie**

- ◆ Abúzus analgetik, nekrózy ledvinných papil, hematurie, CHRI, častěji papiloca pánvičky

– **Pyelonefritis**

- ◆ Akutní: hnisavá zánět ledviny a pánvičky, bakterie, cesta ascendentní nebo descendentní, někdy až abscesy, pyonefros, urosepse (ARI+sepse při oboustranném postižení ledvin)
- ◆ Chronická: nehnisavý zánět, při refluxu, ploché jizvy, atrofie

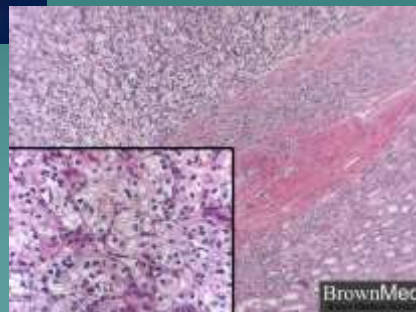
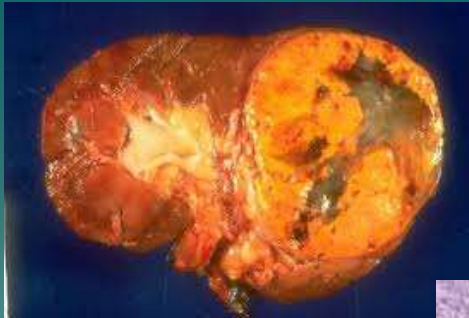


– **Karcinom ledviny**

- ◆ Konvenční renální ca ze světlých bb. (Grawitzův)
- ◆ Adenoca z bb. Proximálních tubulů
- ◆ Hl. u kuřáků a dialyzovaných
- ◆ Prorůstání do odvodných cest, renálních žil, met do plic, kostí, mozku
- ◆ Klinicky: bez příznaků, bolest v bedrech, hematurie, meta (patologická fraktura, neurol. příznaky)

– **Papiloca pánvičky**

- ◆ Z urotelu, hematurie, hydronefróza, vliv kancerogenů (analgetika)



## ◆ **Odvodné cesty močové**

### – **Urolitiáza**

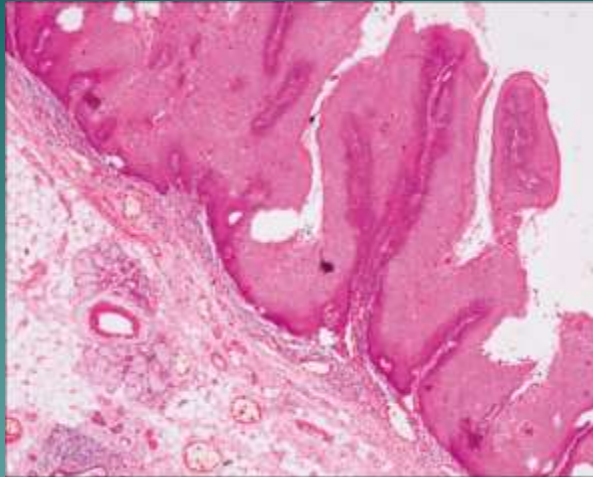
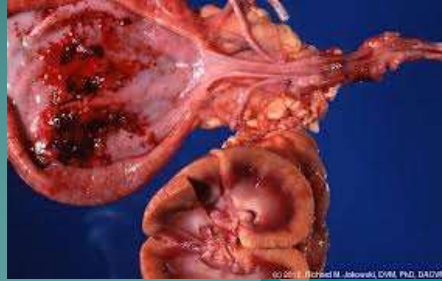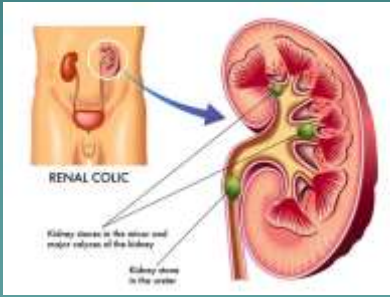
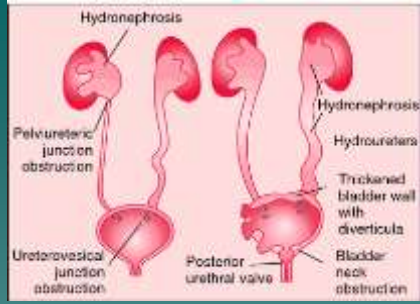
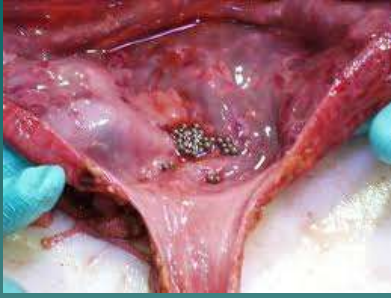- ◆ Nefro-, uretero-, cysto-
- ◆ Konkrementy (močový písek až odlitkové kameny)
- ◆ Oxalátové, fosfátové, urátové
- ◆ Etio: městnání moče, změna pH, zvýšená koncentrace kamenotvorné látky(dehydratace)
- ◆ Hydronefróza, renální kolika, infekce močových cest, hematurie

### – **Záněty**

- ◆ Urethritis, urocystitis, ureteritis, pyelitis
- ◆ Dysurie, polakisurie, hematurie, leukocyturie, bakteriurie
- ◆ Infekce(E.coli), mechanické vlivy(katetr), DM

### – **Nádory**

- ◆ Z urotelu, hl. močový měchýř, častěji u kuřáků, abúzu analgetik
- ◆ Papilom: benigní, keříčkovitě uspořádaný, hematurie
- ◆ Papiloma: maligní, bezbolestná hematurie, stagnace moče, urosepse, spíše lokální růst, časté recidivy, meta do LU



# Mužský pohlavní systém

## ◆ Penis a skrótum

### - Fimóza

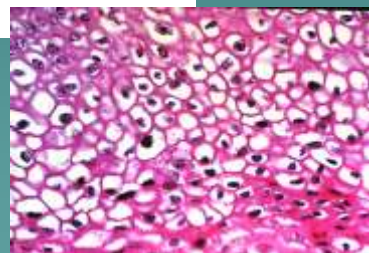
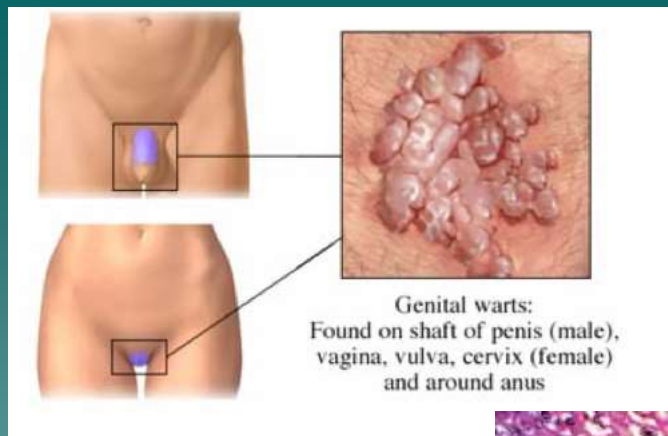
- ◆ Zúžený otvor předkožkového vaku (vrozené, po zánětech), infekce, karcinom, překážka odtoku moče
- ◆ Chirurgické řešení (při násilném přetažení předkožky přes žalud - edém, hemoragická infarzáce - parafimóza)

### - Condylomata accuminata

- ◆ HPV infekce, sexuálně přenosné, dlaždicobuněčný papilom nebo ca (u typu 16,18)

### - Karcinom

- ◆ Dlaždicobuněčný, hromadění smegmatu, HPV





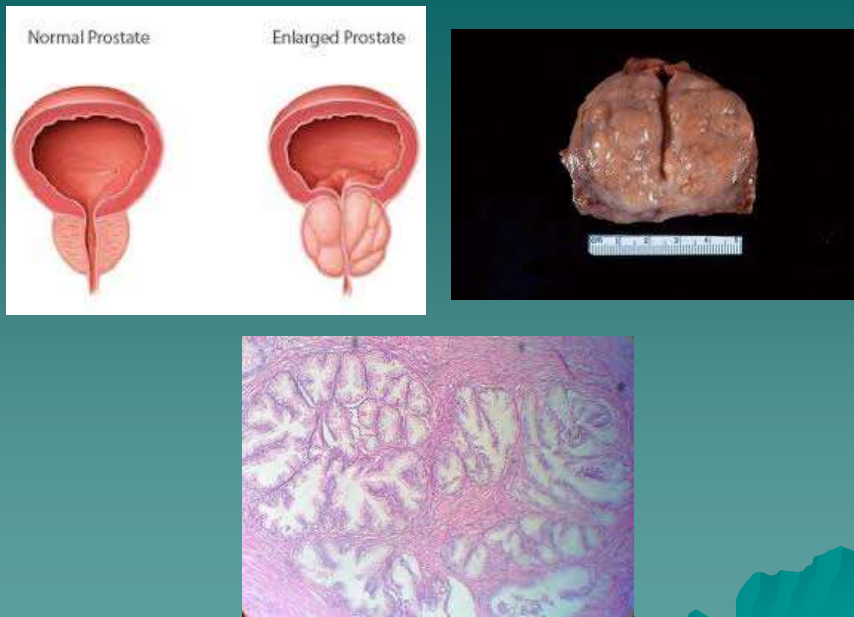
## ◆ Prostata

### - Hyperplázie

- ◆ Nad 50 let, hormonální vlivy, uzly v okolí uretry, kterou stlačují, potíže při močení, retence moče, hydroureter, hydronefróza, opakované záněty, hypertrofie svaloviny měchýře

### - Karcinom

- ◆ Adenokarcinom, periferní část prostaty, bez příznaků, meta do LU, kostí, plic, jater, prorůstání do semenných váčků, rekta, MM, pánevního dna



## ◆ Varlata a nadvarlata

### – Kryptorchismus

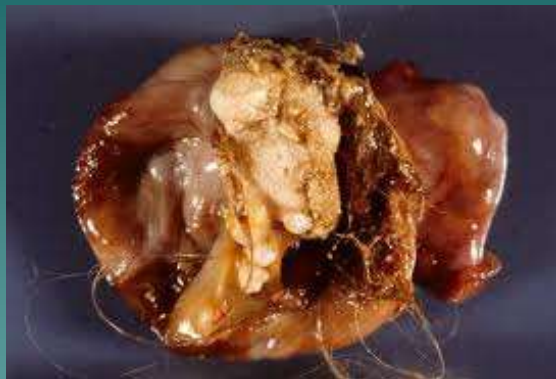- ◆ Retence varlete na cestě sestupu z břicha do šourku, úbytek zárodečných bb. – neplodnost, častější germinální nádory

### – Epididymitis, orchitis

- ◆ E. Coli, Pseudomonas, kapavka a TBC(nadvarle), příušnice(nehnisavý intersticiální zánět varlete)

### – Nádory

- ◆ Většinou maligní, germinální nádory
- ◆ Seminom; dospělí, nebolestivé zvětšení varlete, prorůstání, meta(LU, plic, jater, radiosenzitivní)
- ◆ Neseminomové tu.: teratom, embryonální ca, nádor ze žlutkového váčku (děti, mladí dospělí, vysoce maligní, meta prvním příznakem)



# Ženské pohlavní ústrojí

## ◆ Záněty

- **Vulvitida, vulvovaginitida, kolpitida**
  - ◆ Hl. při poklesu imunity (DM, avitaminózy)
  - ◆ Změna normální bakteriální flóry (Candida, E.coli, S.faecalis, Trichomonas)
  - ◆ Svědění, výtok (fluor)
  - ◆ Širokospektrá ATB, antimykotika
- **Cervicitis**
  - ◆ Akutní a chronická, častěji po porodu, DM
  - ◆ Bakterie (Strep., Stafy., E.coli), mykózy
  - ◆ Hlenovitý – hlenohnisavý výtok

## - Endometritis

- ◆ Hl. po porodu, potratu
- ◆ Pyogenní bakterie (Strept.) – šíření infekce (myometritis, adnexitis, peritonitis)
- ◆ Chronická forma (IUD)

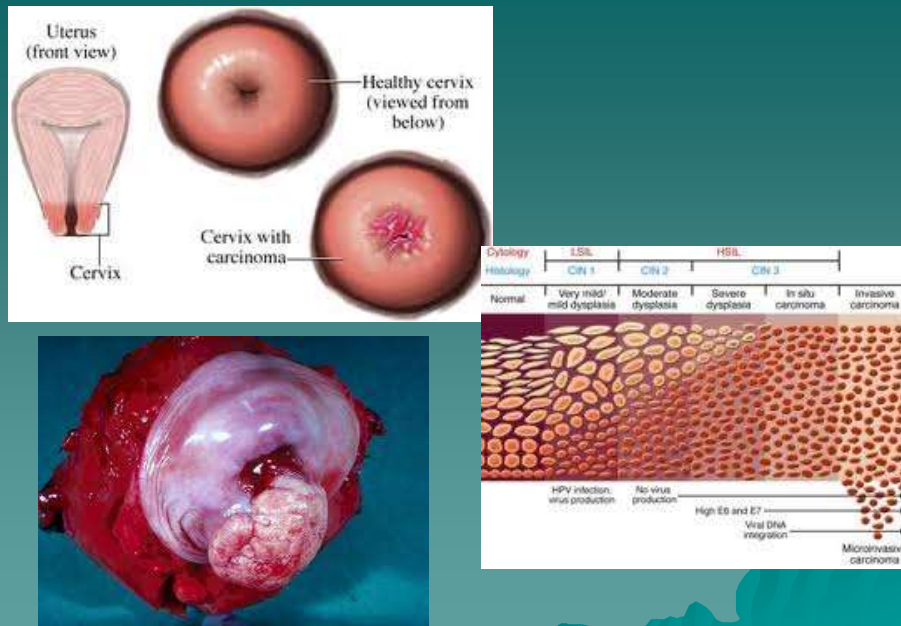
## - Salpingitis, oophoritis

- ◆ Adnexitis, zánětlivý adnexální tumor, hl. ascendentně (potrat, šestinedělí, IUD), přestup z okolí (app.), hematogenně vzácně (chřipka, angína, příušnice)
- ◆ Hnisavý zánět, abscesy, srůsty, infertilita, mimoděložní těhotenství

## - Nádory

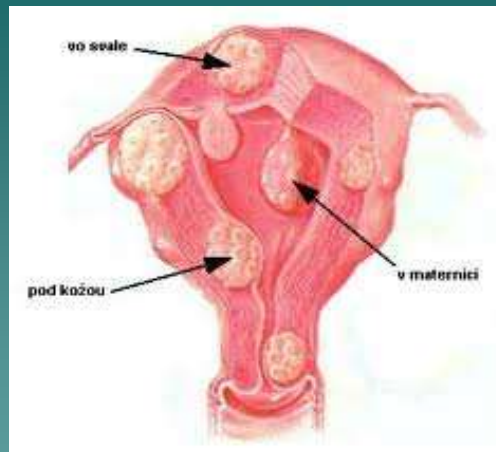
### ◆ Děložní čípek

- prům. 45 let
- HPV, promiskuita, časný první pohlavní styk, kouření
- CIN I-III (dysplázie), CIN III = ca in situ, dlaždicobuněčný ca
- Šíření do okolí, hydronefróza – urosepse, meta do LU
- Prevence – cytologický screening (časná stádia - vyléčení)



### ◆ Děložní tělo

- Endometroidní adenoca (ze žlázek sliznice)
  - ◆ Hl. okolo menopauzy a po ní
  - ◆ Vliv vyšších hladin estrogenů (obezita, nuliparita, DM, hormonálně aktivní nádory vaječníků, infertilita)
  - ◆ Krvácení, výtok
  - ◆ Hl. prorůstání, pozdní meta
- Leiomyom
  - ◆ Z hl. svaloviny
  - ◆ Hl. po 40. roce (růst pod vlivem estrogenů, po menopauze se zastavuje)
  - ◆ Uterus myomatosus
  - ◆ Bolesti, poruchy plodnosti, porodní překážka, krvácení, potíže s močením



## ◆ Vaječníky

### – Pseudotumory

- ◆ Cysty (folikulární, endometroidní, žlutého tělíska, inkluzní)
- ◆ Riziko: rodinná anamnéza, nuliparita, dlouhodobá ovulační aktivita x antikoncepce

### – Epitelové nádory

- ◆ Z povrchového epitelu (mezotel)
- ◆ Nejčastější, benigní, hraniční, maligní, často cystické (cystadenom, cystadenoca)

### – Germinální nádory

- ◆ Ze zárodečných bb., hl. do 20. roku
- ◆ Teratom, dysgerminom(seminom), chorioca (vysoce maligní, časně meta do mozku, plic, kostí, jater)

### – Nádory ze specializovaného mezodermu gonád

- ◆ Z buněk ve stěnách foliklů(granulóza,theka), často produkce hormonů (mužské, ženské) – hyperplázie endometria, ca endometria, maskulinizace, předčasná puberta

### – Sekundární tu

- ◆ Meta, často oboustranně, hl. GIT, prs, lymfomy

## – Patologické děložní krvácení, dysfunkční endometrium

- ◆ **Metroragie:** nepravidelné krvácení mimo menses
- ◆ **Menoragie:** prodloužené krvácení
- ◆ **Hypermenorea:** silné menstruační krvácení
- ◆ **Hypomenorea:** slabé menstruační krvácení
- ◆ **Oligomenorea:** málo časté menstruační krvácení
- ◆ **Etio:** dysfunkční endometrium, slizniční polypy, nádory, záněty, krvácivé choroby
- ◆ **Dysfunkční endometrium:** změny děložní sliznice vyvolané hormonálními poruchami, někdy doprovázené krvácením, hl. u žen s nepravidelným cyklem (klimakterium, preklimakterium, mládí), anovulační cykly, nádory ovárií, léčebné podávání estrogenů

## – Onemocnění prsu

- ◆ **Mastitis**
  - Šestinedělí, akutní hnisavý zánět (flegmóna-Strep., absces-Stafyl.), bolestivý napjatý prs
- ◆ **Fibrocystická mastopatie**
  - Opakovaná stimulace pohl. hormony, s věkem do menopauzy změn přibývá,
  - Cysty, fibróza
  - Není prekancerózou
- ◆ **Fibroadenom**
  - Benigní tumor, 25-35 let, ovoidní, dobře ohraničený, tužší

### ◆ Karcinom

- Duktální, lobulární, in situ, invazivní
- nejč. zhoubný tu u žen, v kterém koli věku (vzácně pod 25let)
- Riziko: rodinná anamnéza, ca v druhém prsu, dlouhodobá estrogenní stimulace (obezita, léčba estrogeny, nuliparita, dlouhodobá ovulační aktivita)
- Tuhé hmatné nepohyblivé ložisko
- Šíření do kůže, meta do LU(axily), plíce, játra, kosti, mozek
- Prognóza: velikost nádoru, histologický typ, grading, meta, hormonální receptory
- Prevence: samovyšetření, mamografie, vyléčení při včasné diagnostice

### ◆ Gynekomastie

- Hyperplázie mléčné žlázy u muže
- Estrogenní stimulace (cirhóza, léky, nádory varlat)